Ciencia y Humanismo en la Salud 2025, Vol. 12, No 2, pp 39-44
http://revista.medicina.uady.mx

Caso Clínico

Interfaz nerviosa periférica regenerativa como profilaxis de dolor neuropático y miembro fantasma en paciente post operado de amputación transtibial, reporte de caso

Regenerative Peripheral Nerve Interface as Prophylaxis for Neuropathic and Phantom Limb Pain in a Postoperative Transtibial Amputation Patient: A Case Report

Katia Asunción Martínez Orozco[1]. María Elí Coello Vargas[2]
[1] Hospital General Dr. Agustín O 'Horán, Mérida, Yucatán, México.
[2]Facultad de Medicina. Universidad Autónoma de Yucatán. Mérida, Yucatán, México.

RESUMEN

Introducción: El dolor neuropático y del miembro fantasma afecta a la gran mayoría de los pacientes amputados, interfiriendo con la calidad de vida hasta seis meses postamputación. El sufrimiento no solo causa muchos problemas a la familia, si no que también supone una carga para la economía social y sanitaria. La interfaz nerviosa periférica regenerativa (RPNI) es una técnica quirúrgica emergente que busca prevenir estos síntomas mediante la implantación de nervios seccionados en injertos musculares libres. Aplicable como profilaxis e incluso como tratamiento de neuromas sintomáticos. **Objetivo:** Presentar el caso de un paciente joven sometido a una amputación transtibial tratado con RPNI profiláctico y describir su evolución clínica en relación con el dolor neuropático. **Métodos:** Se realizó RPNI en una amputación transtibial en un paciente masculino de 24 años con lesión traumática grave. Se evaluó el dolor utilizando las escalas DN4, S-LANSS y la Escala Visual Análoga a las 24 horas posquirúrgicas, y al primer, segundo, tercer y cuarto mes postamputación. Consideraciones éticas: Obtuvimos consentimiento informado para el tratamiento y publicación del caso. **Resultados:** Se observó una disminución progresiva del dolor en todas las escalas aplicadas, alcanzando puntuaciones cercanas a cero al cuarto mes. No se presentaron complicaciones postoperatorias y la herida cicatrizó adecuadamente. **Conclusión:** La aplicación profiláctica de la RPNI demostró ser una técnica segura y efectiva para reducir el dolor neuropático postamputación. Su simplicidad y viabilidad le convierte en una opción accesible incluso en hospitales con recursos limitados. Todos los pacientes sometidos a amputación deberían ser considerados como medida profiláctica. Esto sin duda tendrá implicaciones positivas en los resultados del dolor, la rehabilitación y la calidad de vida general de esta población. Esto se traduce en una reintegración más efectiva a la vida cotidiana, laboral y social.

Palabras clave: Amputación; Neuroma; Dolor neuropático; Regeneración nerviosa

SUMMARY

Introduction: Neuropathic and phantom limb pain affects the vast majority of amputee patients, interfering with quality of life for up to six months post-amputation. The suffering not only causes many problems for the family, but also places a burden on the health and social economy. Regenerative peripheral nerve interface (RPNI) is an emerging surgical technique that seeks to prevent these symptoms by implanting severed nerves into free muscle grafts. It can be applied as prophylaxis and even as treatment of symptomatic neuromas. **Objective:** To present the case of a young patient undergoing transtibial amputation treated with prophylactic RPNI and to describe his clinical evolution in relation to neuropathic pain. **Methods:** RPNI was performed on a transtibial amputation in a 24-year-old male patient with severe traumatic injury. Pain was assessed using the DN4, S-LANSS and Visual Analog Scale scales at 24 hours post-surgery, and at the first, second, third, and fourth months post-amputation. Ethical considerations: We obtained informed consent for the treatment and publication of the case. **Results:** A progressive decrease in pain was observed in all the scales applied, reaching scores close to zero at the fourth month. There were no postoperative complications and the wound healed adequately. **Conclusion:** The prophylactic application of RPNI proved to be a safe and effective technique to reduce postamputation neuropathic pain. Its simplicity and feasibility make it an accessible option even in hospitals with limited resources. All patients undergoing amputation should be considered as a prophylactic measure. This will undoubtedly have positive implications on pain outcomes, rehabilitation and overall quality of life in this population. This translates into a more effective reintegration into daily life, work and social life.

Keywords: Amputation; Neuroma; Neuropathic Pain; Nerve Regeneration

Autor de correspondencia: Katia Asunción Martínez Orozco, Hospital General Dr. Agustín O 'Horán. Avenida Itzáes con Avenida Jacinto Canek. Colonia Centro, CP 97000, Mérida, Yucatán. México. Email: kamo_95@hotmail.com

Fecha de Recepción: 6 de junio de 2025 Fecha de Aceptación: 25 de julio de 2025

Introducción

Las tasas ajustadas por edad de amputaciones de extremidades inferiores oscilan entre 16,9 y 22,9 amputados/100.000 habitantes/año en diferentes países. El aumento de la diabetes, sobre todo en países de ingresos bajos y medios, ha elevado los casos de enfermedad arterial periférica, neuropatía y sepsis de tejidos blandos, siendo estas el 90% de las causas de amputación.(1,2) El 10% se realizan por otros diagnósticos, como traumatismos.(3)

A pesar de las intervenciones quirúrgicas, la amputación sigue asociada a alta morbilidad y dolor. Mas del 70% de los pacientes amputados tienen dolor en el muñón. Este comprende el dolor del miembro residual (DMR), que ocurre en el sitio de la amputación y puede deberse a causas como neuromas, y el dolor del miembro fantasma (DMF), caracterizado por sensación de hormigueo, ardor y dolor eléctrico punzante en una extremidad ausente. (2,4–6) Limakatso et al. estiman que el 64% de los amputados presentan DMF. (7)

Este dolor genera gran sufrimiento, afecta la vida familiar y representa una carga económica social y sanitaria. Además reduce la capacidad y el deseo de usar una prótesis, y disminuye la calidad de vida hasta seis meses postamputación. Se acompaña de comorbilidades, como ansiedad, depresión y trastornos del sueño, que contribuyen a este ciclo de retroalimentación neuropsicológica negativa. (1,2,6,8,9)

La alta prevalencia apoya a que los profesionales de la salud deben ser conscientes del riesgo de esta complicación. (7)

Dado el limitado éxito de las intervenciones tradicionales, es necesario explorar nuevas estrategias quirúrgicas para inhibir el desarrollo del dolor neuropático.(2,6,10) La interfaz nerviosa periférica regenerativa (RPNI por sus siglas en inglés) presenta una estrategia novedosa y prometedora para tratar el dolor postamputación y prevenir la formación de neuromas si se aplica durante la cirugía.(9) Consiste en la implantación de terminaciones nerviosas libres en injertos musculares desvascularizados, con el objetivo de crear dianas neuromusculares y facilitar la regeneración de axones, previniendo así la formación de neuromas sintomáticos.(4,11)(9) Aprovecha los procesos fisiológicos de regeneración nerviosa, regeneración muscular y reinervación para formar nuevas uniones neuromusculares. La RPNI es una técnica segura, sencilla y reproducible, no requiere formación ni equipo especializado y solo añade una cantidad modesta de tiempo a la operación.(6,9)

El objetivo de este artículo es presentar el caso de una amputación transtibial tratado con RPNI profiláctico, con resultados preliminares positivos.

Caso Clínico

Masculino de 24 años, originario de Tizimín, Yucatán, con el diagnóstico de fractura expuesta diafisaria de tibia derecha Gustilo y Anderson IIIB AO 42C3, fractura expuesta diafisaria de peroné derecho Gustilo y Anderson IIIB AO 4F3A y sección completa de tibial anterior derecho, MESS 6 puntos. Secundario a accidente en motocicleta. A su llegada se realiza aseo quirúrgico, colocación de fijador externo, manejo con terapia de presión negativa y antibioticoterapia cursando con evolución tórpida. Debido a condiciones de tejidos blandos se decide manejo radical.

El procedimiento lo realizó un cirujano ortopedista y tres residentes en formación de ortopedia. Técnica quirúrgica: Bajo profilaxis antibiótica y anestesia neuroaxial, el paciente se posicionó en decúbito supino. Se realizó asepsia con yodopovidona espuma de extremidad pélvica derecha, se retiró el fijador externo y se aisló la parte afectada con vendaje. Se hizo incisión cutánea con técnica Burgess, se seccionaron los planos musculares perpendiculares a la tibia y peroné. Se ligaron vasos arteriovenosos por transfixión y sección con bisturí. Se hizo hemostasia de los pequeños vasos sangrantes con electrocauterio.

Se identificaron los nervios peroneo superficial, tibial, sural y safeno. Se aislaron y se seccionaron distalmente con bisturí. La tibia se marcó a 12 cm distal de la meseta tibial, el peroné se marcó a 1

Figura 1. El constructo de la PRNI. Disección intraoperatoria y aislamiento de los nervios. NSr: Nervio sural. NPS: Nervio peroneo superficial. NSf: Nervio safeno. NT: Nervio tibial.

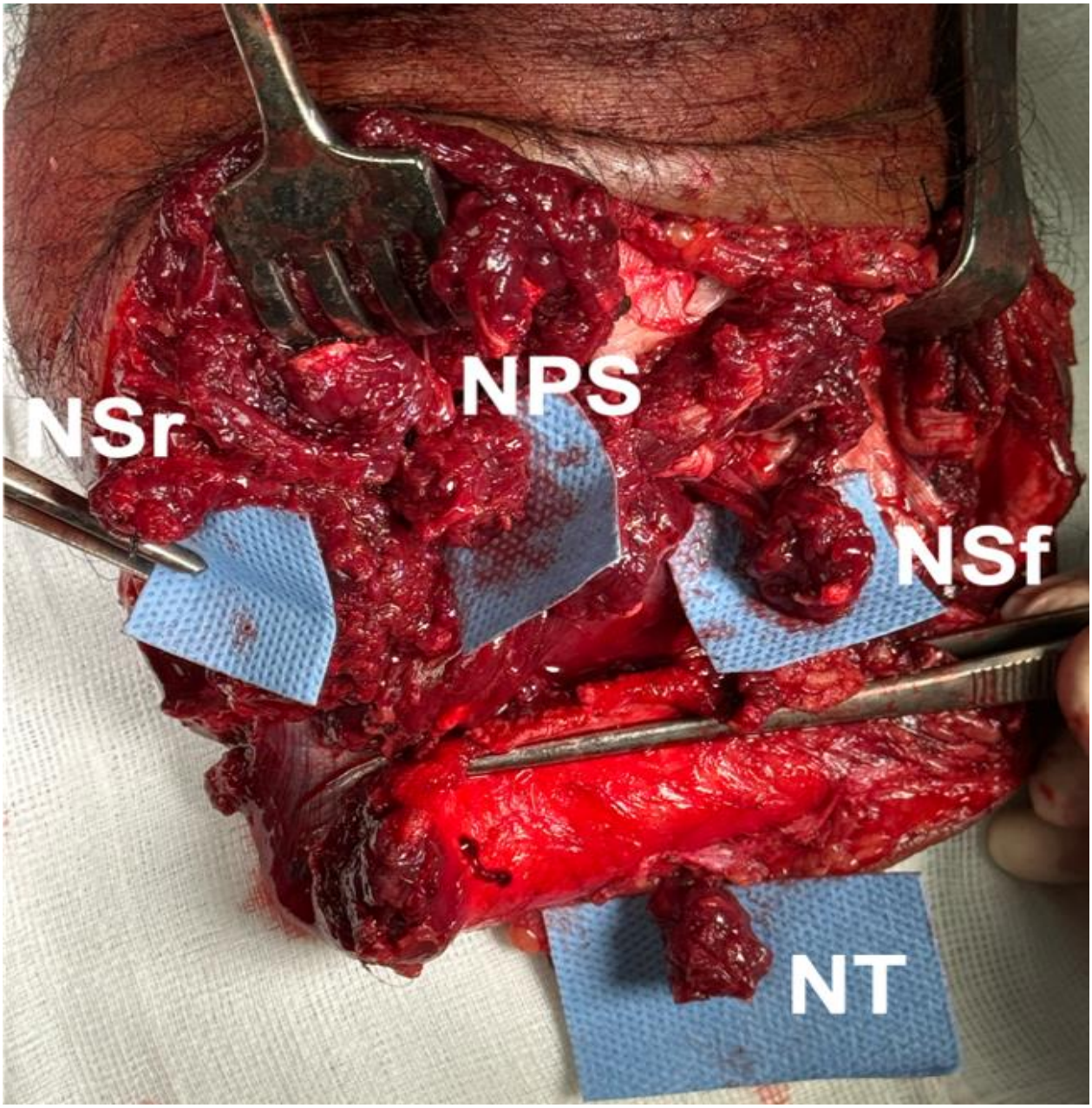

cm proximal a este. Se desperiostizo la tibia 3 cm por arriba del corte de la piel, se hizo el corte óseo con sierra mecánica y se completó la sección muscular.

Los injertos musculares libres se obtuvieron del músculo sóleo. Estos midieron 3x2x0.5 cm. Los extremos nerviosos seleccionados se colocaron en el centro del injerto, a lo largo de la dirección paralela de la fibra muscular. Se fijó el epineuro con Monocryl 5-0, el injerto se envolvió circunferencialmente alrededor del nervio y se colocó suturas en los extremos para asegurarlo. Figura 1. Estos RPNI se colocaron lejos de la incisión quirúrgica y la superficie de soporte de peso. Se afrontó el colgajo con nylon 2-0.

La cirugía tuvo una duración de una hora con 50 minutos; el sangrado se cuantificó en 150 ml y no requirió de transfusión de hemoderivados durante ni posterior al evento quirúrgico.

Gráfica 1. Seguimiento 24 horas postquirúrgicas, 1, 2, 3 y 4 meses posteriores.

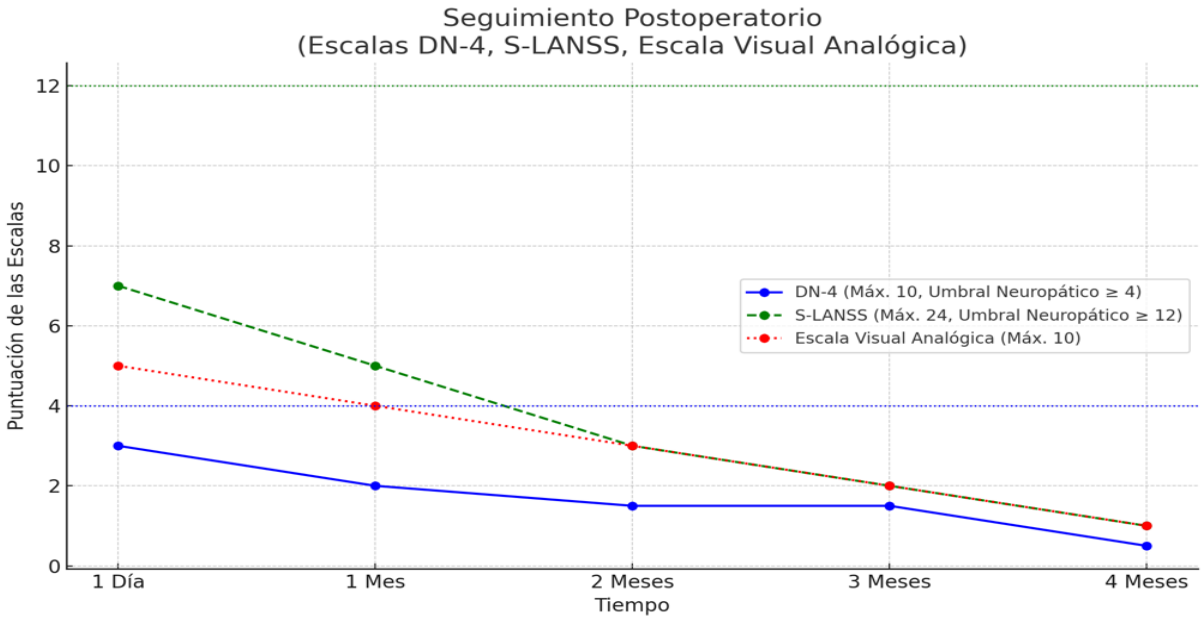

El paciente tuvo una adecuada evolución clínica en el post quirúrgico inmediato por lo que se decidió egreso con seguimiento exhaustivo.

Se evaluó el dolor utilizando las escalas DN4 (Douleur Neuropathique 4 Questions), S-LANSS (Self-Administered Leeds Assessment of Neuropathic Symptoms and Signs), y la Escala Visual Análoga (EVA) a las 24 horas posquirúrgicas, y al primer, segundo, tercer y cuarto mes postamputación. Gráfica 1.

En la escala DN4, el paciente obtuvo una puntuación inicial de 3/10 a las 24 horas, la cual fue disminuyendo progresivamente a 2/10 al primer mes, 1/10 al segundo y tercer mes, y finalmente 0/10 al cuarto mes. Esta evolución indica una resolución casi completa del componente neuropático del dolor en un periodo de cuatro meses.

En la escala S-LANSS, la puntuación inicial fue de 7/24 a las 24 horas posquirúrgicas, disminuyendo a 5/24 al primer mes, 3/24 al segundo, 2/24 al tercer mes y 1/24 al cuarto mes. Esta tendencia también refleja una mejoría gradual de los síntomas neuropáticos a lo largo del seguimiento.

En cuanto a la EVA, que evalúa la intensidad subjetiva del dolor, el paciente refirió un valor de 5/10 a las 24 horas, disminuyendo a 4/10 en el primer mes, 3/10 en el segundo, 2/10 en el tercero, y alcanzando un valor de 1/10 al cuarto mes. Este patrón sugiere una reducción progresiva del dolor percibido.

La herida cicatrizó sin complicación.

Discusión

El presente caso describe la aplicación de RPNI como técnica profiláctica durante una amputación transtibial secundaria a trauma de alta energía en un paciente joven. Esta intervención temprana tuvo como resultado una disminución progresiva del dolor neuropático y del DMF, sin complicaciones, y con adecuada evolución clínica.

La RPNI fue desarrollada inicialmente como una interfaz para captar y amplificar señales nerviosas con el fin de controlar prótesis neurofuncionales avanzadas. (12) (6)

La RPNI proporciona a los nervios lesionados un objetivo distal fisiológico, para la reinervación: "un lugar a donde ir y algo que hacer". El proceso incluye la desvascularización y denervación inicial del injerto muscular, seguida por su atrofia, revascularización progresiva y, finalmente, su reinervación. (13) En un plazo de tres a cuatro meses. (14) El tamaño de injerto utilizado para optimizar la revascularización es de 30 a 40 mm de largo, 15 a 20 mm de ancho y 5 a 6 mm de grosor. (11) Esta técnica puede

aplicarse a cualquier nervio periférico seccionado.(9) Sus indicaciones pueden extenderse a otras afecciones como las cefaleas crónicas refractarias y las lesiones nerviosas iatrogénicas posquirúrgicas, como el dolor posmastectomía.(10)

La literatura respalda que la RPNI reduce significativamente el dolor y mejora la experiencia protésica y el bienestar. Estudios clínicos en humanos han mostrado resultados alentadores.(6,14) Lee et al. reportaron que entre el 75 y 85% de los pacientes sometidos a RPNI presentaron alivio total o mejoría del dolor, con una reducción promedio del 71% en la escala numérica y un 56% con menor uso de analgésicos.(10) Lange et al. encontraron en una revisión sistemática que los métodos quirúrgicos preventivos, como la RPNI, reducen la incidencia de dolor neuropático (0–51% vs. 13–81%) y dolor del miembro residual (0–56% vs. 64–91%) en comparación con controles.(15) Un metaanálisis de Langeveld et al. identificó a la RPNI como una de las técnicas quirúrgicas más efectivas para el manejo del dolor por neuromas, con mejoría progresiva del dolor y mayor uso de prótesis en comparación con los controles.(10) Estudios con ultrasonido no han evidenciado formación de neuromas dentro de las RPNI.(9) No existen contraindicaciones absolutas.(6) La RPNI presenta algunas limitaciones, como contraindicaciones relativas en casos de enfermedad vascular, malnutrición, uso de corticoesteroides o inmunosupresión.(11)

La RPNI es una técnica eficaz y escalable a diversas especialidades quirúrgicas. Este caso aporta evidencia preliminar del beneficio del RPNI en un contexto real, atractiva en hospitales generales, como el nuestro, donde los recursos pueden ser limitados.

Todos los pacientes sometidos a amputación deberían ser considerados como medida profiláctica. Esto sin duda tendrá implicaciones positivas en los resultados del dolor, la rehabilitación y la calidad de vida general de esta población de pacientes. Esto se traduce en una reintegración más efectiva a la vida cotidiana, laboral y social.

A pesar de tratarse de un solo caso, sus resultados respaldan la implementación de la RPNI como una estrategia válida y accesible en entornos quirúrgicos generales, con potencial de convertirse en parte del abordaje estándar del paciente amputado.

Referencias

1. Lin Z, Yu P, Chen Z, Li G. Regenerative peripheral nerve interface reduces the incidence of neuroma in the lower limbs after amputation: a retrospective study based on ultrasound. J Orthop Surg. el 24 de agosto de 2023;18(1):619.
2. Langeveld M, Bosman R, Hundepool CA, Duraku LS, McGhee C, Zuidam JM, et al. Phantom Limb Pain and Painful Neuroma After Dysvascular Lower-Extremity Amputation: A Systematic Review and Meta-Analysis. Vasc Endovascular Surg. el 1 de febrero de 2024;58(2):142–50.
3. Hobusch GM, Döring K, Brånemark R, Windhager R. Advanced techniques in amputation surgery and prosthetic technology in the lower extremity. EFORT Open Rev. el 26 de octubre de 2020;5(10):724–41.
4. Yuan M, Gallo M, Gallo L, Huynh MH, McRae M, McRae MC, et al. Targeted Muscle Reinnervation and Regenerative Peripheral Nerve Interfaces Versus Standard Management in the Treatment of Limb Amputation: A Systematic Review and Meta-Analysis. Plast Surg. mayo de 2024;32(2):253–64.
5. Gupta N, and Leung C. The effect of post-amputation pain on health-related quality of life in lower limb amputees. Disabil Rehabil. el 22 de mayo de 2022;44(11):2325–31.
6. Leach GA, Dean RA, Kumar NG, Tsai C, Chiarappa FE, Cederna PS, et al. Regenerative Peripheral Nerve Interface Surgery: Anatomic and Technical Guide. Plast Reconstr Surg Glob Open. el 17 de julio de 2023;11(7):e5127.
7. Limakatso K, Bedwell GJ, Madden VJ, Parker R. The prevalence and risk factors for phantom limb pain in people with amputations: A systematic review and meta-

analysis. PLOS ONE. el 14 de octubre de 2020;15(10):e0240431.
8. Hamdan A, Luna JD, Del Pozo E, Gálvez R. Diagnostic accuracy of two questionnaires for the detection of neuropathic pain in the S panish population. Eur J Pain. enero de 2014;18(1):101–9.
9. Burke KL, Kung TA, Hooper RC, Kemp SWP, Cederna PS. Regenerative peripheral nerve interfaces (RPNIs): current status and future direction. Plast Aesthetic Res. el 17 de agosto de 2022;9(8):N/A-N/A.
10. Lee JC, Kemp SWP, Kung TA. Regenerative Peripheral Nerve Interface Surgery for the Management of Chronic Posttraumatic Neuropathic Pain. Semin Plast Surg. el 19 de enero de 2024;38(1):19–24.
11. Berberoglu I, Burke KL, Cederna PS, Kemp SWP. Regenerative peripheral nerve interfaces (RPNIs): an overview of innovative surgical approaches. Plast Aesthetic Res. el 24 de abril de 2024;11(0):N/A-N/A.
12. Wang Z, Yi XZ, Yu AX. Regenerative peripheral nerve interface prevents neuroma formation after peripheral nerve transection. Neural Regen Res. abril de 2023;18(4):814.
13. Bhashyam AR, Liu Y, Kao DS. Targeted Peripheral Nerve Interface: Case Report with Literature Review. Plast Reconstr Surg – Glob Open. abril de 2021;9(4):e3532.
14. González-Prieto J, Cristóbal L, Arenillas M, Giannetti R, Muñoz Frías JD, Alonso Rivas E, et al. Regenerative Peripheral Nerve Interfaces (RPNIs) in Animal Models and Their Applications: A Systematic Review. Int J Mol Sci. el 17 de enero de 2024;25(2):1141.
15. De Lange JWD, Hundepool CA, Power DM, Rajaratnam V, Duraku LS, Zuidam JM. Prevention is better than cure: Surgical methods for neuropathic pain prevention following amputation – A systematic review. J Plast Reconstr Aesthet Surg. marzo de 2022;75(3):948–59.